Lane Medical Library

# Ein Beitrag

## zur Lehre von den

# Tumoren des Nabelstranges.

---

**Inaugural-Dissertation**

zur

**Erlangung der Doctorwürde in der Medizin und Chirurgie,**

welche

mit Genehmigung der hohen medicinischen Fakultät

der

**vereinigten Friedrichs-Universität Halle-Wittenberg**

zugleich mit den Thesen

**Dienstag, den 26. November 1895, Vormittags 11 Uhr**

öffentlich verteidigen wird

**Max Woltersdorff**

aus Dramburg in Pommern.

---

Referent: Herr Prof. Dr. **Fehling.**

Opponenten:
Herr Dr. **A. Schmidt.**
Herr cand. med. **Praetorius.**

**Halle a. S.**
Hofbuchdruckerei von C. A. Kaemmerer & Co.
1895.

Imprimatur

Prof. Dr. **Hitzig**

h. t. Decanus.

Dem

Andenken meiner Eltern

in Dankbarkeit und Liebe

gewidmet.

Digitized by the Internet Archive
in 2026

https://archive.org/details/IA40153703_0314

In Folge der hohen Bedeutung, welche der Nabelstrang für das Leben des Fötus besitzt, verdienen auch die an demselben etwa vorkommenden Anomalieen einer besonderen Beachtung. Denn da in demselben die Gefässe verlaufen, welche den Gasaustausch zwischen Mutter und Frucht ermöglichen, so muss bei gestörten Cirkulationsverhältnissen innerhalb dieser Bahnen die Versorgung des kindlichen Organismuses mit genügendem Sauerstoff notleiden, was zur Folge hat, dass das Kind unter asphyktischen Erscheinungen in kurzer Zeit zu Grunde geht. Seit alten Zeiten hat sich deshalb auch schon das geburtshülfliche Interesse auf pathologische Verhältnisse an dieser Stelle gerichtet, so dass die Kenntnis der häufiger vorkommenden Abnormitäten der Nabelschnur, zumal wenn dieselben noch von hohem klinischen Wert sind, ziemlich allgemein ist. Dahin gehören vornehmlich die wahren und falschen Knoten im Nabelstrange, die Torsio nimia, die Stricturen und Stenosen der Nabelschnurgefässe, die Nabelschnurbrüche und die atheromatösen Prozesse in den Gefässwandungen. Weniger bekannt sind dagegen solche Bildungen in dem Nabelstrange, welche man mit einem gewissen Rechte als Tumoren desselben bezeichnen kann; dass dieselben weniger bekannt sind, hat zum Teil seinen Grund in dem seltenen Vorkommen derselben. Immerhin sind die Nabelstrangtumoren häufiger, wie in der Inauguraldissertation von Bussmann (Berlin 1891) behauptet wird, wo

der Verfasser einleitungsweise sagt, dass von Tumoren der Nabelschnur in der litterarischen Überlieferung überhaupt nichts bekannt sei. Da aber bis jetzt die Zahl der Nabelschnurgeschwülste, welche publiziert worden sind, eine verhältnismässig geringe ist, so ist es wohl berechtigt, einen hierher gehörigen Fall zur weiteren Kenntnis zu bringen, der aus der geburtshilflichen Poliklinik zu Halle stammt und mir von Herrn Professor Fehling zur Untersuchung und Veröffentlichung gütigst überlassen worden ist. Ich will nun diesen Fall mit bezug auf sein Verhalten zu anderen ähnlichen Fällen und mit bezug auf seine Ätiologie näher beleuchten.

Ich habe schon in den vorhergehenden Zeilen darauf hingewiesen, dass der von mir zu veröffentlichende Fall in der Litteratur nicht vereinzelt dasteht, sondern mehrere Fälle ähnlicher Art bekannt geworden sind. Bevor ich deshalb näher auf den mir vorliegenden Nabelschnurtumor eingehe, will ich eine Übersicht über andere derartige Fälle geben, soweit mir dieselben in der mir zu Gebote stehenden Litteratur entgegen getreten sind.

Zwei Tumoren der Nabelschnur, von denen der eine wohl einzig in seiner Art dasteht, finde ich in den „Archives de tocologie“ Band 15 verzeichnet. Budin, der Verfasser des erwähnten Artikels berichtet hier zunächst von einer Nabelschnurgeschwulst, die Seuvre im Jahre 1874 beobachtet hat, um dann einen Nabelschnurtumor zu beschreiben, der ihm selbst zur Untersuchung vorgelegen hat.

Dieser erste Tumor stellte eine Cyste dar, welche, von der Grösse eines Hühnereis und gefüllt mit einer gelblich-rötlichen, colloiden Flüssigkeit, in einer Entfernung von 8 cm vom Nabel im Nabelschnurgewebe sass. Da keinerlei Communikation zwischen dieser Cystenflüssigkeit und dem Gefässinneren nachzuweisen war, obwohl die Gefässe durch den Tumor hindurchliefen, so fasste ihn Budin als eine Cyste auf, die aus einer Verflüssigung der Wharton'schen Sulze hervorgegangen sei.

Einen anderen höchst interessanten Fall teilt Budin dann selbst mit: Bei einer Viertgebärenden, welche drei normale Geburten durchgemacht hatte, bemerkte man bei der letzten Geburt an der Nabelschnur etwa 20 cm vom Nabel eine mannsfaustgrosse Geschwulst, deren Oberfläche ziemlich glatt, deren Farbe schmutzig gelbgrün war. Bei Durchschneidung der Nabelschnur entleerte sich aus der Geschwulst Blut. Der Tumor, dessen vertikaler Durchmesser 8 cm, dessen horizontaler 6 cm betrug, gewährte bei seiner Öffnung folgendes Bild: Seine Innenfläche setzte sich aus drei Höhlen zusammen, deren erste geronnenes Blut enthielt, welches an den Wänden festklebte; in der zweiten fand sich eine fadenziehende, eiweissähnliche Substanz, während die dritte eine Masse enthielt, die Ähnlichkeit mit Vernix caseosa hatte. Trotz genauer Sondierung der Gefässe des Nabelstranges, der am oberen Rande des Tumors verlief, liess sich nirgends eine Communication zwischen Nabelschnurgefässen und Höhleninnerem nachweisen. Im Inneren des Tumors fanden sich, makroskopisch betrachtet, ausser dem geronnenen Blut noch verschiedene eigentümliche Gebilde vor. So bemerkte Budin an der Wand der einen Cyste kleine Tumoren, die, eigenartig geformt, eine bald glatte, bald himbeerartige Oberfläche zeigten, während die Wände der übrigen Cysten glatt waren.

Ein noch überraschenderes Bild als die makroskopische Untersuchung gab die mikroskopische: In der einen Höhle ruhte auf fibröser Grundlage ein Pflasterepithel, während unter dieser fibrösen Haut Fettgewebe lag. Es fanden sich in dieser bindegewebigen Schicht Talgdrüsen, Haare und Haarfollikel, sodass ein Bild entstand, welches dem der äusseren Haut durchaus glich. Budin erklärt diesen Tumor als aus versprengten Keimen des Ektoderms hervorgegangen, die, zur Ausbildung gelangt, eine Art Dermoidcyste entwickelt hatten.

Einen ähnlichen Befund gab die Untersuchung der oben erwähnten kleinen Tumoren, während die Wandaus-

kleidung einer anderen Höhle ein wesentlich anderes Bild zeigte, nämlich das der Eingeweide. Hier fanden sich zwischen den Zotten Epithelauskleidung und ausserdem tubulöse und acinöse Drüsen; ferner fanden sich hier auch glatte Muskelfasern. Alles deutete auf einen Bau hin, der ganz ähnlich war dem der Eingeweide. In der dritten Cyste fand sich Cylinderepithel, das zum teil Flimmerepithel gehabt zu haben schien. Ausser den eben erwähnten Bestandteilen fanden sich noch ganz heterogene Gebilde, wie Nerven, Knochenplättchen, Knorpel, Blutgefässe. Budin vergleicht deshalb wohl mit Recht diese Geschwulst mit den cystischen Tumoren von Ovarium und Hoden und reiht sie der Gruppe der sogenannten „Téraitoides“ ein.

Anamnestisch konnte über diesen Fall noch ermittelt werden, dass die Frau Anfang des vierten Monats das Gefühl der Schwere im Leibe bemerkt hatte, dem sich lebhafte Schmerzen in der linken Seite, welche nach dem Schenkel ausstrahlten, zugesellten. Diese steigerten sich derartig, dass die Frau während der letzten vier Monate fast nicht gehen konnte. Ferner gab die Frau an, dass sie im 6. Monat eine grosse Aufregung infolge des Verlustes eines ihrer Kinder durchgemacht habe. Was den Geburtsverlauf selbst anbetrifft, so war der Tumor ohne Bedeutung für denselben, denn das etwas asphyktische Kind erholte sich bald.

Während ich ausser diesem Fall von Dermoidcyste keinen derartigen in der Litteratur verzeichnet gefunden habe, wird über Geschwülste, welche am Nabelstrang oder in dessen Umgebung sassen, noch verschiedentlich berichtet. So wird im „Centralblatt für Gynäkologie“ 1890 XIV pag. 703 über einen Fall referiert, wo der Tumor, welcher am Nabelringe sass und etwa Magenform hatte, von der Allantois ausgegangen war. Als derselbe abgetragen und geöffnet wurde, zeigte er eine Höhle, welche 8 ccm eines gelblichen Serums enthielt. Die innere Cystenwand bildete eine membrana limitans, während die äussere Begrenzung durch Wharton'sche Salze gebildet wurde.

Eine andere Kategorie von Tumoren der Nabelschnur bilden Hämatome derselben, zu denen ich jetzt übergehen will.

Einen derartigen Fall behandelt Bussmann in seiner Inaugural-Dissertation, den er aus der geburtshülflichen Klinik des Charité-Krankenhauses zu Berlin zur Veröffentlichung erhalten hatte. Es handelt sich hier um einen Fall von Hämatom der Nabelschnur, welches an dem zweiten Zwillinge einer 26 jährigen Primipara beobachtet wurde. Der Verlauf der Geburt war in kurzem folgender: Nachdem am 10. Okt. 2 Uhr morgens kräftige Wehen eingetreten waren, sodass $11^3/_4$ Uhr der Muttermund völlig erweitert war, erfolgte um 12 Uhr der Blasensprung, wobei missfarbiges, aber nicht übelriechendes Fruchtwasser abging. Das Schwächerwerden der Herztöne des Kindes und die Unregelmässigkeit des mütterlichen Pulses machten $^1/_2$ Stunde später den Forceps an dem in der Beckenweite stehenden Kopfe notwendig, wodurch das Leben der Frucht gerettet wurde. Als die Placenta nach längerem Warten nicht kam, und sich der Uterus nicht genügend kontrahierte, wurde innerlich untersucht und das Vorhandensein einer zweiten Frucht diagnostiziert. Nachdem die Fruchtblase gesprungen, und chokoladenfarbiges Fruchtwasser abgeflossen war, wurde die zweite Frucht mit den beiden Placenten exprimiert. An der Nabelschnur dieser zweiten Frucht, welche tot war und die Zeichen beginnender Maceration an sich trug, zeigte sich ein etwa apfelgrosser Tumor, der als Hämatom gedeutet wurde. Im Einzelnen zeigte dieser Tumor etwa folgende Merkmale: Die Consistenz der ungefähr 5 cm vom Nabel entfernt sitzenden Geschwulst war eine teigig weiche. Die Oberfläche zeigte eine etwa 2—3 cm weite Durchbruchstelle, durch welche das Blut aus dem Inneren des Hämatoms herausgedrungen war und dem Fruchtwasser des zweiten Foetus das chokoladenfarbige Aussehen verliehen hatte. Die beiderseitigen Nabelschnurenden inserierten an dem äusseren, oberen Rande des Tumors; an der Nabelschnur selbst bemerkte man ferner an dem fötalen Ende, nicht

weit entfernt vom Nabel, eine starke Torsion der Nabelschnur, sodass dieselbe hier etwa nur die Stärke eines Fadens hatte. Die Folge dieser Torsion war die Oblitteration der Gefässe gewesen, welche zwischen der torquierten Stelle und dem Tumor lagen. Dasselbe Verhalten zeigten auch die in der Nähe der Geschwulst gelegenen Gefässe auf der Placentarseite. Ein über die Oberfläche der Geschwulst verlaufendes Gefäss, welches sich placentar- und umbilicalwärts verfolgen liess, zeigte gleichfalls Oblitteration. Die mikroskopische Untersuchung ergab, dass der Inhalt des Tumors aus geronnenem Blut und den Zerfallsprodukten desselben bestand.

Bussmann erklärt nun das Zustandekommen des Hämatoms folgendermassen: Die hochgradige Torsion der Nabelschnur soll die Ursache der Entstehung desselben gewesen sein, und zwar soll zunächst durch das übermässige Gedrehtsein des funiculus umbilicalis die Vene comprimiert sein und zur Extravasatbildung in dem Nabelschnurgewebe geführt haben, während die übrigen Gefässe erst später bis zur Undurchgängigkeit torquiert worden seien. Es ist auch denkbar, dass die Torsion der Nabelschnur im Anfang nicht so stark gewesen ist, sondern durch die convulsivischen Zuckungen der Frucht in der Agone und durch die passiven Bewegungen der Frucht nach dem Absterben noch vergrössert worden ist, so dass ein Teil der Torsion wie so häufig postmortalen Ursprungs ist.

Ferner liegt mir ein Fall von Hämatom aus der Hallenser Klinik vor vom Jahre 1891, wo das Kind, an dessen Nabelschnur das Hämatom sich befand, nach 3 Tagen starb und zur Sektion kam. Da sich möglicherweise aus der Todesursache ein Rückschluss auf die Entstehungsweise des Tumors ziehen lässt, so will ich im folgenden kurz das Sectionsprotokoll wiedergeben: An der kindlichen Leiche bestand ein Ikterus universalis, der zu Lebzeiten des Kindes nicht diagnostiziert worden war; Haut und Conjunctiva waren stark ikterisch verfärbt, das Abdomen, welches stark

aufgetrieben war, liess nach seiner Eröffnung die meteoristisch stark aufgeblähten Därme zu tage treten, welche ziemlich blass erschienen. Die Vena umbilicalis erschien in ihrer ganzen Länge durchgängig und war leicht zu sondieren. Desgleichen waren die Arteriae umbilicales gut durchgängig. Die Gewebe des Nabelstranges waren mit festen dunkelroten, z. Teil auch weichen Blutmassen erfüllt. Die Leber, welche den Rippenrand um 2 cm überragte, zeigte deutliche Veränderungen. An der Oberfläche derselben wurde eine besonders auf den linken Lappen und den Lobus Spigelii beschränkte bunte Färbung der Leberoberfläche sichtbar, welche sich aus dunklen Flecken und massenhaften dunkelroten Strichen und Punkten zusammensetzte, die sich 2 –3 cm in die Lebersubstanz hineinerstreckten. Auf dem Durchschnitt der Leber erkannte man nur bei genauer Besichtigung eine grosse Anzahl sehr kleiner, punktförmiger, gelber Flecken. In der Gallenblase fand sich ein zähflüssiges, klares, mit Schleimflocken vermischtes Secret. Die Milz, welche ziemlich gross war, zeigte auf dem Durchschnitt eine gleichmässige Farbe, indess war die Zeichnung derselben nicht deutlich zu erkennen. An der Oberfläche der Nieren war eine deutliche reticuläre Zeichnung ausgeprägt; ausserdem zeigten auch sie die ikterische Färbung. Auf dem Durchschnitt stach die ikterische Farbe gegen circumskripte punkt- und strichförmige Trübungen in der Nierensubstanz ab. An der Nebenniere zeigten sich keine anatomischen Veränderungen, nur fiel die Grösse derselben auf. Der Darm war am Anfang des Kolon sehr blass, zeigte aber in der Gegend der Flexura eine fleckige Rötung, ohne dass jedoch an irgend einer Stelle eine Hämorrhagie hervorgetreten wäre. Im Oberlappen der rechten Lunge befand sich ein zierliches Netzwerk subpleuralen Emphysems, während die medialen Partieen frei davon waren.

Die rechte Lunge war im Oberlappen von nur geringem Luftgehalt, nur die Spitze und die freien Ränder waren

lufthaltig, dagegen war fast der ganze Unterlappen luftleer. Der Oberlappen zeigte eine grosse Menge emphysematöser Blasen, die sowohl das Parenchym als auch das interstitielle Bindegewebe betrafen. Die linke Lunge, welche im Oberlappen überall lufthaltig war, zeigte auch im Durchschnitt an den freien Rändern atelektatische Partieen, an der Lateralfläche mehrere dunkelgefärbte luftleere Stellen. Dieselben dunkeln Heerde fanden sich auch im Unterlappen, waren hier aber schon an der Oberfläche sichtbar.

Das Herz und die Intima der grossen Gefässe zeigten ikterische Färbung. Der ductus Botalli war offen, ebenso das Foramen ovale.

Die Schleimhaut des Pharynx und Ösophagus war ikterisch gefärbt, die des Pharynx fleckenweise gerötet. Im Duodenum und Magen fand sich ein schwarzer, ziemlich weicher Inhalt, der der Schleimhaut fest anhaftete und eine zähe, schleimige Consistenz besass. Die Schleimhaut darüber erschien sehr blass, aber ohne Blutungen. Im Kehlkopf fand sich ein schwärzlicher, fadenziehender Inhalt. Die Schleimhaut war stärker gerötet.

Die Consistenz des Gehirnes war sehr weich. Es zeigte auf seiner Schnittfläche einen feuchten Glanz und einen geringen Blutgehalt. Die Grosshirnhemisphären waren gleichmässig blass. In der linken Kleinhirnhemisphäre, ungefähr im Centrum derselben, befand sich eine etwa erbsengrosse, mit flüssigem Blute gefüllte Höhle, deren Umgebung gelbliche Farbe zeigte, welche allmählich in die graue Farbe des Gehirns überging.

Auf Grund dieses Protokolls kann man vielleicht die Entstehung des Tumors in folgender Weise erklären: durch die im Blute kreisenden Gallenfarbstoffe ist dasselbe ausser stand gesetzt, die Gefässwandungen in ausreichender Weise zu ernähren, wodurch eine verminderte Resistenzfähigkeit derselben bewirkt wird. Irgend welche Stauung im venösen Gebiete wird daher leicht zu einer Dilatation der affizierten Wände und zum Blutaustritt durch dieselben führen. Darauf

deuten die z. B. in der Leber sich befindenden dunklen Flecke und Punkte und die im Kleinhirn sich vorfindende Blutcyste hin, welche an letzterer Stelle die Hirnsubstanz zerstört hatte. Diese pathologischen Veränderungen, welche auch eine Erklärung für die Entstehung des Hämatoms der Nabelschnur bieten, müssen kurz vor der Geburt entstanden sein, da bei längerem Bestehen derselben die Frucht schwerlich lebendig geboren worden wäre.

Über einen weiteren Fall von Hämatom der Nabelschnur berichtet Siegfried Stocker im „Korrespondenzblatt für Schweizer Ärzte“ 1888. Dasselbe fand sich an einer totgeborenen Frucht; der Tumor von Taubeneigrösse, welcher etwa in der Mitte der Nabelschnur sass, zeigte bei seiner inneren Untersuchung eine etwa haselnussgrosse Erweiterung der Nabelschnurvene, welche mit Blutgerinnseln ausgefüllt war. Von dieser Vene aus führte eine Öffnung zu einem ausserhalb derselben im Nabelschnurgewebe gelegenen Blutcoagulum. Stocker meint nun, dass die varikös erweiterte Vene geplatzt sei und das Blut in das umliegende Gewebe entleert habe, woselbst es gerinnend weiterhin zu einer Thrombose der vena umbilicalis und somit zum Tod der Frucht geführt habe.

Während in den bisher besprochenen Fällen die Ausbildung des Hämatoms mehr spontan erfolgt war, berichtet Westphalen in der Monatsschrift für Geburtshilfe und Gynäkologie in Band II Heft 3. über den erfolgten Fruchttod in folge stumpfer Gewalteinwirkung. Es handelt sich dabei um die Verletzung einer Nabelschnurvene, die durch ein Trauma im letzten Monat der Schwangerschaft entstanden war. Der Fall betraf eine 32. Jahre alte Frau, welche 4 mal spontan geboren hatte und seit Anfang Mai zum fünften Male schwanger war. Dieselbe glitt im letzten Schwangerschaftsmonat aus und schlug mit der linken Seite auf einen Treppenstein auf. Ziemlich heftige Schmerzen an der gestossenen Stelle und das Gefühl der Schwere im Leibe waren die Folgen dieses Traumas. Bei der Geburt

des Kindes, welche 14 Tage später erfolgte, traten insofern Unregelmässigkeiten ein, als die Placente retiniert wurde, und starke Blutungen auftraten, welche die poliklinische Hilfe notwendig machten. Es fand sich nun an der exprimierten Placenta etwa in der Mitte der Serotina, ein flaches, schwarzes, etwa 5 Markstück grosses altes Blutcoagulum; desgleichen fanden sich auch am Rande der Placenta Coagula von geringerer Ausdehnung. Die Spuren eines anderen Blutergusses zeigten sich an der Nabelschnur. Etwa 10—12 cm vom Nabel war die Nabelschnur etwa spindelförmig aufgetrieben, so dass die Geschwulst etwa die Dicke eines Fingers erreichte. An diese Stelle konnte man nichts von den Konturen der Gefässe entdecken, und bei der Incision in die Geschwulst floss dunkles Blut ab. Bei Untersuchung der Nabelschnurgefässe ergab sich, dass zwar die Arterien unversehrt waren und grade durch das Hämatom hindurchliefen, das aber die Vene perforiert war, so dass sich eine Communication zwischen dieser und dem Hämatom ergab. Was den Durchmesser des Venenlumens betraf, so liess sich konstatieren, dass dasselbe placentarwärts etwa $^1/_3$ grösser war als fötalwärts.

Der Verfasser erklärt diesen Fall derart, dass er meint, in folge des Traumas sei eine Torsion der kurzen Nabelschnur entstanden, welche zur Stauung in der Vene, Berstung derselben und zum Blutaustritt geführt habe. Durch dieses so entstandene Hämatom sei ein Druck auf die Nabelschnurgefässe ausgeübt worden, wodurch dann der Fruchtod sich erklären liesse. Der kleine retroplacentare Bluterguss, welcher auch vom Verfasser auf das Trauma zurückgeführt wird, soll keinen bedeutenden Einfluss auf den Fruchttod ausgeübt haben.

Einen seltenen Fall von Rissverletzung der Nabelschnur mit tötlicher Blutung aus der einen Umbilicalarterie vor erfolgter Geburt behandelt Wiere, Kiel 93 in seiner Inauguraldissertation. Es betrifft der Fall eine 22jährige Zweitgebärende, deren erste Geburt eine Sturzgeburt gewesen

war. Dieselbe kam, nachdem sie in der Nacht vom 17. zum 18. September schon Wehen bemerkt hatte, kreissend in die Klinik. Als der Blasensprung erfolgte, entleerten sich $^3/_4$ litr. blutig gefärbten Fruchtwassers, und grössere Klumpen geronnenen Blutes folgten nach. Die Herztöne, welche anfangs gut gewesen waren, wurden allmählich langsamer. Als die Frucht bis zum Nabel geboren war, (es handelte sich um eine Steisslage) fühlte man die Pulslosigkeit der Nabelschnur, und bemerkte beim weiteren Verlauf der Geburt, dass die Nabelschnur um den Hals geschlungen sei. Trotzdem die weitere Entwicklung der Frucht ziemlich schnell und ohne grosse Schwierigkeiten geschah, gelang es doch nicht, das Leben der Frucht zu retten. Dieselbe trug an den Nates Zeichen eines luetischen Exanthems. Der Eihautsack enthielt etwa 50 gr. weiches Blutgerinnsel.

Es fand sich nun, dass der Eihautriss, welcher in der Nähe der Placenta stattgefunden hatte, auf die Placenta übergegangen war und von hier aus auf die Nabelschnur. Etwa 4 cm von der Insertion der Nabelschnur wurde der Riss in derselben tiefer, so dass die Arterie blosgelegt und in etwas schräger Richtung durchtrennt war. Die Section des Kindes ergab eine luetische Pneumonie, eine mörtelartige Umwandlung der Epi-Diaphysenlinie und Epiphysenlösung. Bei der mikroskopischen Untersuchung der Nabelarterien fand man eine Verdünnung der Wände derselben, und an einigen Stellen der Muscularis eine kleinzellige Infiltration.

Der Verfasser erklärt das Zustandekommen dieses Risses nicht aus der Nabelschnurumschlingung, sondern meint, dass derselbe mit dem Amniondefect auf der fötalen Fläche der Placenta zusammenhänge. Durch plötzliches Tiefertreten der Fruchtblase seien die Eihäute am unteren Rande der Placenta eingerissen, und dieser Riss habe sich, da das abgelöste Amnionstück mit herabgezerrt sei, auf die Amnionscheide des Nabelstranges ausgedehnt. Durch die Bindegewebsstränge, welche sich von der Nabelschnurscheide

aus in das Gewebe derselben erstrecken, sei der Riss auf das tiefer gelegene Gewebe derselben übergegangen. Da die Arterien ausserdem noch syphilitisch erkrankt gewesen seien, und die Gewebe überhaupt in folge eben dieser Erkrankung weniger widerstandsfähig gewesen seien, so sei noch ein unterstützendes Moment für die Tiefe des Risses hinzugekommen.

Fälle ähnlicher Art, wo es sich um teilweise Zerreissung des Nabelstranges oder seiner Bestandteile während der Geburt handelt, liessen sich noch mehrere anführen.

Ganz kurz will ich den Fall Nägeles erwähnen, den derselbe in den „Heidelberger klinischen Annalen 1827 B. IV anführt. Er berichtet dort von einem Riss der Nabelschnurarterie.

Von der Berstung einer Varix im Nabelstrange berichtet Pluskal in der „österr. medic. Wochenschrift 1843 No. 26. Der geplatzte Varixknoten sass etwa 5 Zoll von der Placenta und hatte die Grösse eines Hühnereies.

Einen weiteren Fall spontaner Venenverblutung aus einem starken Gefäss der vena umbilicalis bericht Hamill: Amerik. Journal of obstetrix 1888.

Von einer anderen geschwulstartigen Anomalie der Nabelschnur berichtet Harris Fischer. Derselbe beobachtete nämlich an einer in allen Geweben fettig degenerierten Nabelschnur eine etwa 6 Zoll lange und einen Zoll breite wurstförmige Verdickung, die bedingt war durch eine aneurysmatische Ausbuchtung der Schichten zwischen Amnion und Chorion. Die Blutung aus den nicht widerstandsfähigen Gefässen, welche ebenfalls eine fettige Degeneration erfahren hatten, war bei der Geburt erfolgt und hatte den Fruchttod herbeigeführt.

Ich gehe nun zu dem von mir selbst untersuchten Fall über. Er betrifft die Frau Gr. aus Nietleben, welche 30 Jahre alt ist und 4 Geburten durchgemacht hat. Sie war früher stets gesund gewesen, war erst mit dem 18. Jahre menstruiert worden und hatte vierwöchentlich 3 Tage hin-

durch die Menses, wobei sie am ersten Tage starke Leibschmerzen hatte.

Die erste Geburt hatte sie am 27. II 86 durchgemacht; es wurden 2 tote, zusammengewachsene Früchte geboren, die sich in der Sammlung der halleschen Frauenklinik befinden. Die 2. Geburt fand am 2. III. 87 statt, und zwar wurde diesmal das Kind mit der Zange entwickelt. Die 3. und 4. Geburt, von denen die erste am 22. III. 88, die 2. am 10. 10. 89 erfolgte, verliefen spontan. Die Kinder leben und sind von der Mutter selbst gestillt worden.

Anamnestisch lässt sich über den vorliegenden Fall nur noch folgendes erwähnen. Die Frau hatte am 25. April 94 die Menses zum letzten Mal gehabt und am 13. Sept. die ersten Kindsbewegungen gefühlt. Die Schwangerschaft war anfänglich von Übelkeit begleitet gewesen, die sich aber im weiteren Verlauf derselben verloren hatte.

Die Wehen begannen am 4. XI. a. m., der Blasensprung erfolgte 11 $^1/_5$ a. m., die Geburt selbst erfolgte am 4. II. 11 $^1/_2$ p. m. Es war eine zweite Schädellage, und zwar eine Vorderscheitelbeineinstellung.

Die poliklinische Hilfe wurde wegen Stillstandes der Geburt in Anspruch genommen. Seit 8$^3/_4$ p. m. hatte die Frau fortgesetzt Wehen ohne Pause gehabt, so dass die kräftige Frau ziemlich erschöpft war. Die kindlichen Herztöne waren sehr unregelmässig und unter 100. Der Kopf, welcher in 2. Schädellage stand, war festgekeilt im Beckeneingang. Der etwa handtellergrosse Muttermund sehr dick und wulstig, die Pfeilnaht verlief hinten am Promontorium quer.

Nach Injection von 2 Teilstrichen 1% Morphinlösung traten Wehenpausen ein, und die Hertöne erholten sich. Es erfolgte fortwährend Abgang von Meconium. Da die Muttermundsränder ziemlich derb waren, so wurden beiderseits Incisionen gemacht; die Frau wurde dann in rechte Seitenlage gebracht. Um 11$^1/_2$ p. m war der Muttermund fast vollständig erweitert, und nun wurde, da der Kopf

nicht vorrückte, bei hohem Querstand die Zange angelegt. Nach vier Traktionen war der Kopf geboren; bei der Nachgeburt wurde der Credé'sche Handgriff angewendet. Das Kind kam zwar etwas asphyktisch zur Welt, erholte sich aber bald.

Bei der Untersuchung der Nachgeburt bemerkte man nun etwa 10 cm vom Nabel einen etwa apfelgrossen Tumor an der Nabelschnur, aus dem nach Durchschneidung der Nabelschnur Blut abfloss. Die Nabelschnur zeigte keinerlei pathologische Torsionen, so dass man die Geschwulst nicht in ähnlicher Weise wie den Fall Bussmanns deuten konnte. Die Geschwulst glich dem Miniaturbilde eines gefüllten Magens, dessen kranielle Partie hier durch das fötale Ende der Nabelschnur, dessen distale Partie hier durch den placentaren Teil der Nabelschnur gebildet wurde. Sehr deutlich war eine grosse Curvatur an der Geschwulst ausgebildet, während die kleine Curvatur etwas hervorgebuckelt erschien, ein Bild, welches durch eine hier verlaufende Arterie hervorgerufen wurde. An der Geschwulst konnte man eine grössere vordere und hintere Fläche unterscheiden, eine kleinere obere und untere. Während nun an der hinteren und unteren Fläche, abgesehen von einigen Falten, die durch Zusammensinken der Wandungen des Tumors entstanden waren, keinerlei Zeichnungen deutlich hervortraten, bot die vordere und obere Fläche cf. Figur I ein ziemlich scharfes Bild. Über die glatte Vorderwand zog, etwa die Diagonale dieser Fläche bildend, in einem nach unten leicht convexen Bogen ein Gefäss A cf. Figur I, welches nach der starken Wandung, die es hatte, als Arterie angesprochen werden musste, und welches sich deutlich nach beiden Nabelschnurenden verfolgen liess. Ein anderes Gefäss, gleichfalls Arterie a., hatte einen etwas anderen und kürzeren Verlauf. Es verlief in seinem linken Teile etwa in 2 cm Abstand anfangs parallel zum ersten Gefäss, um dann, auf der oberen Fläche angelangt, in nach unten concavem Bogen zur Nabelschnur fötalwärts zu gelangen.

Der Verlauf der Vene liess sich nicht ohne weiteres ermitteln, sie war ganz in die Geschwulst aufgegangen. Der Tumor wurde nun mit Alkohol gefüllt und unter Alkohol aufbewahrt, um erst in gehärtetem Zustand auf sein Inneres untersucht zu werden.

Bevor ich nun über den inneren Befund berichte, möchte ich noch erst einige Worte über die Deutung der Geschwulst folgen lassen. Dieselbe wurde zuerst als Hämatom der Nabelschnur gedeutet. Man nahm an, dass die Blutung aus der Nabelschnurvene erfolgt sei, und dass das Nabelschnurgewebe durch diesen Bluterguss auseinander gedrängt sei. Da sich keinerlei pathologische Torsionen an der Nabelschnur fanden, welche eine Blutstauung in der Nabelvene und im Anschluss daran eine Berstung derselben mit Blutaustritt in die Nachbargewebe wahrscheinlich gemacht hätte, so musste man nach einer anderen Deutung suchen. Man nahm an, dass während des Geburtsaktes bei der Anlegung der Zangenlöffel die etwas vorgefallene Nabelschnur mitgefasst sei, und dass nun durch Quetschung ein Riss in der Nabelvene herbeigeführt sei, der das Hämatom erzeugt habe. Bestärkt wurde man in der Anschauung, dass das Hämatom inter partum entstanden sei noch dadurch, dass das Kind, wenn auch asphyktisch, so doch lebend geboren war. Denn wenn die Blutgeschwulst in einem früheren Stadium der Schwangerschaft sich ausgebildet hätte, so müsste der Tod des Kindes frühzeitig erfolgt sein infolge des behinderten Gasaustausches zwischen Mutter und Frucht, und es hätte eine macerierte Frucht geboren sein müssen.

Diese Deutung der Geschwulst als Hämatom wurde jedoch durch die am gehärteten Präparate angestellte Untersuchung gänzlich umgestossen. Dieser innere Befund ist von mir in Figur II wiedergegeben worden. Dieselbe stellt die von der Unterfläche aus eröffnete Tumorhöhle dar, während die erste Figur das Äussere des Tumors ebenfalls in gehärtetem Zustande darstellt. Das Bild ist so gedacht, dass man von unten her in die eröffnete Höhle hineinsieht und

so die charakteristischen Bildungen derselben zu Gesicht bekommt, während die das Bild verhüllenden Ränder nach aussen umgeklappt sind.

An der Nabelschnur selbst zeigte sich bei Eröffnung derselben, dass die Vene sehr stark dilatiert war, während die Arterien infolge der Alkoholschrumpfung so enge waren, dass sie sich nicht sondieren liessen, oder höchstens nur auf geringe Strecken; dagegen liess sich die Vene sehr leicht sondieren und führte in einen ziemlich grossen Hohlraum.

Als man nun mit der Scheere an der am wenigsten resistenten Stelle, nämlich an der Unterfläche des Tumors einging, gelangte man durch eine ganz dünne Schicht, welche den Boden der Geschwulst bildete, in das Innere derselben. Nirgends traf man auf zertrümmertes Nabelschnurgewebe, sondern es zeigten sich vollständig glatte Wände, an denen Blutcoagula hafteten. Das ganze Innere der Höhle wurde durch schmutzig-rot aussehende Blutmassen ausgefüllt, welche deutlich einen schalenförmigen Bau erkennen liessen. Die Blutmassen liessen sich aus der Höhlenwand förmlich herausschälen, so dass eine concentrische Schichtung unverkennbar war. Während nun ferner bei oberflächlicher Betrachtung das ganze Höhleninnere von einer grossen Blutmasse eingenommen war, gewahrte man bei genauerer Betrachtung eine eigentümliche Bildung in der Blutmasse. An den Blutcoagula, welche dem Foetus zu gelegen waren, bemerkte man eine kreisrunde, scharfe Öffnung, welche sich in einen Kanal fortsetzte, der auch aus Blutmassen bestand. Dieser Kanal führte in die Umbilicalvene. Derselbe war vollständig glatt, so dass es unverkennbar war, dass das hier strömende Blut sich selbst seine Bahn gewaschen hatte. Auf der anderen Seite der Blutbahn, d. h. auf der placentarwärts liegenden, war das Bild nicht so deutlich. Das Blut hatte auch hier sich Bahn gebrochen, aber der Weg war nicht so scharf markiert, da hier noch ein grösserer Teil der Höhle von Blut unausgefüllt war. Das venöse Blut konnte also auf diesem Wege unbehindert zum Foetus weiter strömen.

Die mikroskopische Untersuchung, welche sowohl an Stücken, welche der Geschwulst angehörten, als auch an solchen, die dem Nabelstranggewebe entnommen waren, vorgenommen wurde, gab folgende Resultate. Während das Bild, welches von der Nabelschnur und im Speziellen von der Nabelschnurvene gewonnen wurde, in allen Präparaten wesentlich dasselbe war, liess sich Gleiches nicht von den der Sackwand entstammenden Stücken behaupten. Um zunächst bei dem Nabelstrang als dem einfacheren Gegenstand zu bleiben, so liess sich hier an der Vene an einzelnen Stellen deutlich Endothel nachweisen, während allerdings der grösste Teil desselben verloren gegangen war. Die Intima der Vena umbilicalis war dick und zeigte ein lockeres Gefüge. Die Muskelschicht war stark ausgebildet und ging allmählig in die Adventitia über, an welche sich die der Whartonschen Sulze eigentümlichen, anastomosierenden Zellen anschlossen.

Bei der Untersuchung der der Tumorwand entnommenen Stücke erhielt man folgende Bilder. An einigen Präparaten hatte man durchaus das Gefüge einer gut erhaltenen Gefässwand vor sich. Das Endothel war zwar nur an wenigen Stellen und auch hier nur undeutlich erhalten, meistenteils war es durch die Thrombenbildung zu Grunde gegangen. Die Intima zeigte im Vergleich zu der der Vena in der unveränderten Nabelschnur etwa nur ein Drittel der Dicke und eine mehr fibrilläre Anordnung. Ganz unverkennbar waren glatte Muskelfasern, welche teils in Quer- teils in Längsschnitten getroffen waren. Während an diesem Präparat nichts von einer Ruptur der Gefässwand zu finden war, zeigte sich an anderen eine beginnde Trennung derselben. Hier war die Intima zum teil abgehoben. Blutmassen waren darunter gedrungen und lagerten dicht über der Muskelschicht. Die letztere zeigte sich lange nicht in der Massenhaftigkeit wie an der Vena, und ging bald in die Adventitia über. Man hatte den Eindruck, dass dies Bild durch eine starke Dilatation der Gefässwand entstanden war. Merk-

würdig war hierbei nur, dass das Blut, welches die Intima zerrissen hatte, nicht auch in die Muscularis gedrungen war.

Es handelt sich also bei diesem Tumor um eine Varixbildung, die unverkennbar eine grosse Neigung zur Perforation zeigte, denn die Wandung der Geschwulst hatte an einzelnen Stellen nur noch die Dicke von Schreibpapier, so dass es nur eines geringen Anstosses bedurfte, um dieselbe zu sprengen.

Betrachten wir nun die von mir angeführten Nabelschnurgeschwülste noch einmal im Zusammenhange, so muss hinsichtlich der Häufigkeit des Vorkommens der einzelnen Arten der Nabelschnurtumoren bemerkt werden, dass die Hämatome unter ihnen am zahlreichsten vertreten sind. Die Ursachen für das Zustandekommen derselben sind in den einzelnen Fällen verschieden; bald sind dieselben durch traumatische Einflüsse bedingt, bald verdanken sie mehr inneren Ursachen, wie Degeneration der Gefässwände ihre Entstehung. Mehr vereinzelt stehen solche Fälle da, in denen es sich um Cystenbildung im Nabelschnurgewebe handelt. Eine Dermoidcyste wie die von Budin beschriebene, ist nie wieder beobachtet worden. Von Varixknoten ist ausser dem von mir beschriebenen Fall nur noch einer beobachtet worden, nämlich der von Pluskal, wo die Varix etwa die Grösse eines Hühnereies erreichte. Selbst in dem grossen Atlas von Hyrtl, welcher über die Blutgefässe der menschlichen Nabelgeburt handelt, der doch auf Grund eines sehr grossen Materials geschrieben ist, habe ich nichts gefunden, was mit der von mir beschriebenen Varixbildung in Zusammenhang zu bringen wäre.

Bei allen diesen Geschwülsten mit Ausnahme der Demoidcyste handelt es sich um Veränderungen im Nabelstrange, welche mit den Gefässen desselben in mehr oder minder innigem Zusammenhange stehen.

Am Schlusse meiner Arbeit spreche ich meinem hochverehrten Lehrer, Herrn Prof. Dr. Fehling für die gütige Überlassung des Stoffes, die Anregung zu dieser Arbeit und die allzeit liebenswürdige Unterstützung, die ich bei ihm fand, meinen ehrerbietigsten Dank aus. Desgleichen sage ich auch dem Herrn Prosector Dr. Eisler und dem Herrn Assistenzarzt der Kgl. Frauenklinik Dr. Julius Köstlin für die praktischen Ratschläge meinen verbindlichsten Dank.

# Lebenslauf.

Geboren wurde ich, Max, Heinrich, Wilhelm Woltersdorff am 16. Febr. 1868 zu Dramburg in Pommern, als Sohn des Ackerbürgers Hugo Woltersdorff und seiner Ehefrau Henriette geb. Pape. Meinen ersten Unterricht genoss ich in der Vorschule meiner Vaterstadt und trat darauf Ostern 1877 in die Sexta des dortigen Gymnasiums ein. Ostern 1888 verliess ich dasselbe mit dem Zeugnis der Reife und bezog die Universität Halle, um daselbst Theologie zu studieren. Nach Absolvierung der für dieses Studium gesetzlich vorgeschriebenen Semesterzahl meldete ich mich zum theologischen Staatsexamen, hatte bereits die schriftlichen Arbeiten fertig gestellt, als mir reifliche Erwägungen und inliebsame Erfahrungen den geistlichen Stand als wenig erstrebenswert erscheinen liessen. Aus diesem Grunde kehrte ich der Theologie den Rücken und bezog abermals die Universität Halle, diesmal als Student der Medizin. Michaeli 1893 bestand ich das Tentamen Physicum und am 12. November 1895 das Examen Rigorosum.

Während meiner Studienzeit hörte ich die Vorlesungen resp. besuchte die Kurse und Kliniken folgender H. H. Professoren und Dozenten: Ackermann, Behring, Bernstein, v. Bramann, Eberth, Eisler, Fehling, Grenacher, Haasler, Harnack, von Herff, von Hippel, Hitzig, Köstlin, von Mering, Nöring, Volhard, Weber, Welcker, Wollenberg. Allen diesen Herren spreche ich an dieser Stelle meinen ehrerbietigsten Dank aus.

# Thesen.

I.

Tumoren des Nabelstrangs führen nicht unbedingt zu Entwicklungsanomalieen des Foetus.

II.

Jede Blutung aus dem schwangeren Uterus, die nicht durch lokale Erkrankung des Collums hervorgerufen ist, weist auf eine erfolgte Schichtentrennung der Decidua hin.

III.

Die erfolgreichste Therapie bei Hydrocele des Samenstrangs besteht in der Exstirpation der Tunica vaginalis.

Fig. I.

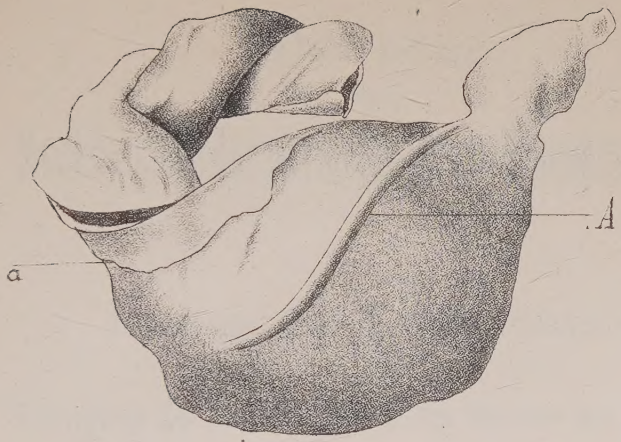

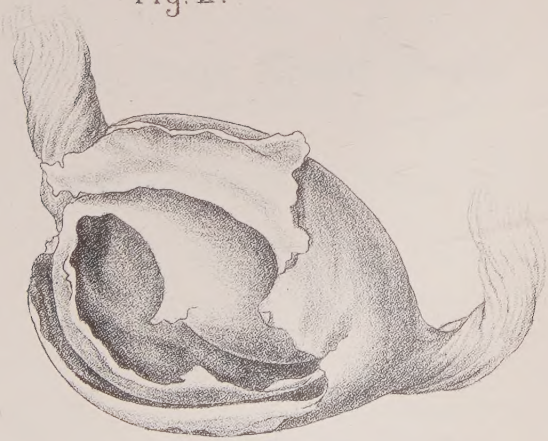
Fig. II.